Lane Medical Library

# Beitrag zur Behandlung der Oberkieferfrakturen

INAUGURAL-DISSERTATION

zur Erlangung der Doktorwürde
in der Zahnheilkunde einer
hohen Medizinischen Fakultät der
Christian - Albrechts - Universität
zu Kiel

Vorgelegt von
Dr. med. KARL SCHUCHARDT
aus Itzehoe

— Kiel 1930 —

Handorff, Kiel

Digitized by the Internet Archive
in 2026

https://archive.org/details/IA40153319_0008

# Beitrag zur Behandlung der Oberkieferfrakturen

INAUGURAL-DISSERTATION

zur Erlangung der Doktorwürde
in der Zahnheilkunde einer
hohen Medizinischen Fakultät der
Christian - Albrechts - Universität
zu Kiel

Vorgelegt von
Dr. med. KARL SCHUCHARDT
aus Itzehoe

— Kiel 1930 —

Handorff, Kiel

Nr. 5.
Rektoratsjahr 1930/31.
Referent: Prof. Dr. Hentze
zum Druck genehmigt.
Prof. Schröder
Dekan.

# Beitrag zur Behandlung der Oberkieferfrakturen.

Die vollständigen Brüche des Oberkiefers sind 1900 von Le Fort beschrieben und in drei Haupttypen charakterisiert worden, die der Beschreibung von Oberkieferbrüchen zu Grunde gelegt werden.

Wassmund hat in seinem 1927 erschienenen Lehrbuch „Frakturen und Luxatationen des Gesichtsschädels" die von Le Fort beschriebenen Hauptformen um zwei neue vermehrt, so daß er außer dem seltenen sagittalen Oberkieferbruch fünf Typen von vollständiger Oberkieferfraktur unterscheidet, von denen die letzten vier in der Form der totalen Aussprengung des Oberkiefers zusammengefaßt werden.

Zum besseren Verständnis der nachfolgenden Arbeit sei eine kurze Charakteristik der Wassmundschen Bruchformen gegeben.

Der saggittale Bruch des Oberkiefers erhält seine geringe Bedeutung nicht nur durch seine Seltenheit, sondern auch durch das regelmäßige Fehlen von Dislokation oder Mobilität der Bruchfragmente und heilt unter Querzug in kurzer Zeit.

Die Guérin'sche Querfraktur oder Querfraktur des Oberkiefers nach Le Fort I gehört zu den häufigen Bruchformen und findet sich auch mit einer der nachfolgend beschriebenen vollständigen Aussprengungen des Oberkiefers vergesellschaftet. Der Bruchspalt verläuft in horizontaler Richtung in Höhe des Nasenbodens nach hinten, eröffnet hierbei die Kieferhöhlen und verläuft weiter durch die Flügelfortsätze des Keilbeins. Hierdurch wird der ganze harte Gaumen mit den Alveolar- und Flügelfortsätzen mobilisiert.

Die totale Aussprengung des Oberkiefers läßt vier typische Unterformen erkennen:

Typ I (Wassmund). Die Bruchlinien verlaufen beiderseits durch die Wurzel des Jochbeins und durch die Apertura piri-

formis, durchschneiden den Rand der Orbita und reichen bis zum Foramen orbit. inf. Der Oberkiefer erleidet hierdurch eine fast isolierte Aussprengung, so daß dieser Typ die reinste Form der totalen Aussprengungen darstellt.

Typ II (Le Fort II). Die Bruchlinien verlaufen beiderseits durch die Jochbogenwurzel quer über den Nasenrücken, meist durch die Sutura nasofrontalis und isolieren als Bruchfragment Oberkiefer und Nase.

Typ III (Wassmund). Die Bruchlinien verlaufen durch die freien Orbitalränder, die freien Jochbögen, häufig in der Sutura zygomatico-front. und durch die Apert. pirif. Das Bruchstück besteht aus Oberkiefer und Jochbeinen.

Typ IV (Le Fort III). Die Bruchlinien verlaufen durch die freien Jochbögen, die seitlichen Orbitalränder und quer durch die Nasenwurzel. Das Bruchstück wird demnach aus Oberkiefer, Nase und Jochbeinen gebildet. Das ganze Mittelgesicht zeigt abnorme Beweglichkeit, und das Bild wird durch die gleichzeitige Beweglichkeit der Bulbi besonders charakteristisch.

Diese Formen von Oberkieferbrüchen haben einen ganz typischen Bruchmechanismus, je nach Form und Richtung der Gewaltseinwirkung. Die große Mannigfaltigkeit dieser Gewaltseinwirkungen macht es jedoch erklärlich, daß zwischen den typischen Bruchformen die verschiedensten Uebergänge bestehen. So entstehen z. B. durch ganz große Gewalten, wie Sturz aus großer Höhe auf den Gesichtsschädel (Fliegerabstürze) schwerste Zertrümmerungsfrakturen, die jede Regel vermissen lassen. Da diese Zertrümmerungen und Stauchungen des Mittelgesichtes jedoch immer mit Brüchen des Hirnschädels kombiniert sind und zumeist einen letalen Ausgang zeigen, kommt ihnen keine wesentliche therapeutische Bedeutung zu.

Wohl aber verdienen die oben beschriebenen typischen Brüche des Oberkiefers, bzw. ihre Kombinationsformen, die volle Aufmerksamkeit des behandelnden Arztes, weil sich bei ihnen durch eine zielbewußte und zweckmäßige Therapie gute Heilerfolge erzielen lassen. Abgesehen von der Behandlung der jeweiligen Komplikationen, wie Basisfrakturen, Weichteilverletzungen usw. erfordert die Verbandstechnik und die Ernährungsweise des Patienten die größte Sorgfalt seitens des behandelnden Arztes.

Die Ernährung des Patienten kann in den ersten Tagen auf größte Schwierigkeiten stoßen, da oftmals infolge Benommen-

heit und Schwäche des Patienten oder Wundschmerzes das Schlukken erschwert, sogar verhindert wird. Am besten wird in solchen Fällen die Ernährung durch eine in die Nase eingeführte Dauersonde besorgt. Man kommt hiermit in den meisten Fällen zum Ziel. Schwere Verletzungen der Nase oder sonstige Zustände des Patienten, die auch diese Ernährungsform verbieten, erfordern die Anwendung der Nährklysmen. Auch die Mundpflege darf im Interesse eines guten Heilungsverlaufes und zur Verhinderung von Infektionen nicht vernachlässigt werden, und soll durch das Pflegepersonal oder durch den Arzt selbst besorgt werden.

Im wesentlichen jedoch hängt der Heilungserfolg von der Verbandstechnik ab. Wie bei allen Frakturen des Extremitätenskeletts auch, erfolgt die Fixation des Fragmentes erst nach exakter Reposition etwaiger Dislokationen.

Bei der Behebung der Bruchverschiebungen spielt der Grad der Dislokation, das Alter der Verletzung und die Beschaffenheit der Kiefer (Vollständigkeit des Gebisses) eine große Rolle.

Am günstigsten liegen natürlich die Fälle, die frühzeitig in Behandlung kommen, die keine Einkeilungen und Verhakungen der Bruchfragmente zeigen, und die eine manuelle Reposition gestatten. Die Richtigstellung alter oder eingekeilter Brüche kann große Schwierigkeiten bereiten und erfordert oftmals die Anfertigung komplizierter Apparate. Das Prinzip dieser mechanischen Reposition beruht auf der Anlegung intraoraler Verbände, kombiniert mit Gummizügen und schiefen Ebenen. Doch setzen diese intraoralen Verbände einen intakten Unterkiefer und das Vorhandensein genügender Zähne im Oberkiefer voraus. Sind im Munde nicht genügend feste Haltepunkte vorhanden, von denen aus man das Fragment in die richtige Lage bewegen kann, so benötigt man intra-extraoraler Zugverbände, die am Schädeldach als Stützpunkt befestigt werden, und von dem aus Gummizüge am Fragment wirksam gemacht werden. Zahlreiche Modelle sind hierfür von den verschiedenen Autoren, wie z. B. Bimstein, Schröder, Hauptmeyer, Stenzel usw., angegeben worden. Der von Wassmund angegebene Kopfstrebenverband ist nicht nur wegen seiner schnellen, vom Bandagisten unabhängigen, billigen und einfachen Herstellungsweise, sondern auch wegen seiner vielseitigen Verwendungsmöglichkeit den meisten andern vorzuziehen. Man kommt mit diesem Kopfstrebenverband in Kombi-

nation mit dem intra-extraoralen Mundbügel in allen den Fällen aus, wo es sich nicht um einen besonders stark dislocierten, um einen veralteten Bruch mit Kallusbildung, um einen zahnlosen Oberkiefer oder um eine Kombination mit Schädeldachbrüchen handelt. In diesen Fällen sind Gewichtsextensionen erforderlich, wie man sie in der Extremitäten-Chirurgie verwendet, und wie Hausmann sie auch in der Behandlung des bezahnten Unterkiefers empfohlen hat.

Nach erfolgter Reposition handelt es sich darum, das Fragment in der richtigen Lage zu fixieren. Hierzu werden heute allgemein dentale Schienen in verschiedener Form verwandt, während die von Helferich empfohlene Nagelung der Fragmente kaum mehr geübt werden dürfte. Schon die von Möser, Graefe, Kühns u. a. in verschiedenen Modifikationen angegebenen Verbände verfolgen das Prinzip, das Fragment an dem unbeweglichen und feststehenden Schädeldach zu fixieren. Dieses Behandlungsprinzip ist von wesentlicher Bedeutung, denn es ist im übrigen mehrfach empfohlen worden, Oberkieferbrüche dadurch zu behandeln, daß man den mobilen Oberkiefer durch Drahtligaturen oder ähnliches fest an den Unterkiefer bindet. Es bedarf kaum einer besonderen Erklärung, weswegen man bald erkannt hat, daß durch die engherzige Sorge für eine normale Artikulation der Zähne solche Brüche nicht genügend versorgt sind, und daß man einen mobilen, gebrochenen Knochen nicht dadurch zur Anheilung bringen kann, daß man ihn an einen gesunden und bewegungsfähigen anbindet.

Die meisten Autoren, die die Fixation des mobilen Oberkiefers in prinzipiell richtiger Weise am Schädeldach anstreben, nämlich durch extraorale Bügel, verwenden zu ihrer Fixation an den Zähnen Zahnschienen aus Kautschuk, Gußmetall und ähnlichem Material, die alle die vorherige Anfertigung eines Modells nach Abdruck voraussetzen. Diese nach Modell angefertigten Zahnschienen, haben bei exakter Herstellung den Vorzug eines festen Sitzes und beanspruchen während der Dauer der Behandlung weniger mühevolle und aufmerksame Kontrollen, als unter Umständen die Drahtschienen. Der Nachteil dieser Methode liegt darin, daß die Anfertigung der Schiene nicht direkt am Kranken durch den Arzt erfolgen kann, sondern erst nach oft mühevoller Gewinnung eines Abdrucks im Laboratorium nach Modell angefertigt werden muß. Die Abhängigkeit vom Modell bei dieser

Methode birgt noch eine zweite Schwierigkeit. Besteht in Fällen von Oberkieferabsprengung in Kombination mit Aveolarfortsatzbrüchen eine ungenügende Artikulation infolge mangelhafter Bezahnung oder Fraktur des Unterkiefers, so ist die Gewinnung eines rekonstruierten normalen Modells und damit die Anfertigung einer Laboratoriumsschiene überhaupt unmöglich. In diesem Falle muß man eine Schienung mit Drahtschienen, die ohne Modell den Zahnreihen des Patienten direkt angebogen werden, vornehmen. Wassmund hat für fast alle Oberkieferbrüche mit genügend bezahntem Oberkiefer aus dieser „Verlegenheitsmethode" die Behandlungsmethode der Wahl gemacht, indem er zur Fassung der Fragmente Drahtschienen direkt am Kranken anlegt. Der große Vorzug dieser Methode gegenüber den nach Modell gefertigten Schienen besteht darin, daß jeder einigermaßen geübte Zahnarzt oder Arzt sie am Krankenbett herstellen und auf das zahntechnische Laboratorium verzichten kann. Die Schiene besteht aus einem etwa 1,5 mm breiten halbrunden Draht, der unmittelbar am Zahnfleischrande der Zahnreihe fest angebogen wird und in fixierenden Röhrenbändern endet. Ein im Frontzahngebiet an diesem Drahtbügel mit Tinnol angelöteter 2—2,5 mm starker gehärteter Draht führt aus dem Munde heraus und ist an seinem freien Ende mit Häkchen für die extraoralen Gummizüge versehen. Zur Befestigung der Gummizüge am Schädeldach dienen Kopfkappen, die nach älteren Angaben von Bandagisten in jedem vorliegenden Falle angefertigt wurden. Auch auf diesem Gebiet ist durch die Vorschläge Schröders und Wassmunds eine wesentliche Vereinfachung eingetreten. In seinem 1911 erschienenen „Handbuch der zahnärztlich-chirurgischen Verbände und Prothesen" weist Schröder bereits auf den Mangel hin, der in der Abhängigkeit des Zahnarztes vom Bandagisten liegt. Er benutzt zum Ersatz der komplizierten Kopfkappen, die z. B. Bimstein noch verwandt hat, das Stirnband des Stirnreflektors, einen aus Lederstreifen hergestellten Kopfverband, oder einen Stirn und Hinterhaupt umfassenden, abnehmbaren Gipsverband. Wassmund verwendet seit Jahren als Kopfkappe lediglich eine Binde mit gewebter Kante oder eine waschbare Leinenhaube mit festem Rand, an denen kleine Häkchen zur Befestigung der Gummizüge festgenäht werden.

Nach Wassmund'schen Erfahrungen lassen sich mit diesem, aus Drahtschienen, extraoralem Bügel und Kopfverband beste-

hendem Verbande nicht allein die Guérin'schen Querfrakturen, sondern auch alle totalen Aussprengungen leicht und sicher fixieren.

Ganz allgemein gilt heute als das einzig richtige Behandlungsprinzip der totalen Oberkieferfrakturen die Fixierung der Fragmente an der Schädelbasis durch extraorale Bügel mittels Gummizügen und Kopfkappe an dem Schädeldach. Der Unterkiefer wird nur dazu benutzt, um an ihm ausbalanzierende oder die Stellung der Fragmente korrigierende Gegenzüge anzubringen.

Der vorliegende Fall jedoch zeigt, daß dieses Behandlungsprinzip nicht für alle Fälle gilt, und daß man unter Umständen zu Maßnahmen greifen muß — wie der starren Fixierung des Oberkieferfragmentes an den Unterkiefer — Maßnahmen, die bereits früher als falsch erkannt und schon längst verworfen waren. Es handelt sich im vorliegenden Fall um einen schweren Oberkieferbruch bei einem 37jährigen Patienten.

Der Patient erlitt in der Nacht vom 5.—6. Dezember einen Autounfall. Mit dem von ihm selbst gesteuerten Wagen fuhr er infolge Reifenpannne mit großer Geschwindigkeit gegen einen Baum. Infolge des sehr starken Anpralls schlug Pat. mit den beiden mittleren Schneidezähnen des Oberkiefers gegen eine Strebe des Steuerrades. Diese aus Aluminium gegossene starke Strebe zerbrach dabei. Pat. fand wenige Stunden danach Aufnahme im Krankenhaus. Am nächsten Tag gelangte er in Behandlung des Verfassers.

### Untersuchungsbefund:

Allgem.: Mittelgroßer, kräftiger Mann in gutem Ernährungszustand. Er will früher nie ernstlich krank gewesen sein.
Während der Untersuchung hat Pat. das Bewußtsein bereits wieder erlangt. Es besteht retrograde Amnesie.
Außer einigen Hautabschürfungen an den Oberschenkeln und der Brust fanden sich im wesentlichen Verletzungen im Gesicht. (s. Lokalbefund.)
Kein patholog. Befund an den Sinnesorganen zu erheben. Hirndrucksymptome bestehen nicht.

### Lokalbefund:

Das Mittelgesicht erscheint deutlich abgeflacht. An der Oberlippe findet sich eine 2—3 cm lange klaffende, im Lippenrot verlaufende Schnittwunde.
Augen: o. B. Keine subkonjunktivalen Blutungen. Beide äußeren

Gehörgänge sind frei von Blut. In der Nase finden sich Blutgerinnsel.
Bei der Untersuchung des Mundes zeigt sich an der Innenfläche der Unterlippe, in der Gegend der Umschlagfalte, gegenüber dem rechten Eckzahn ein etwa fingernagelgroßer 1½ cm tiefer Defekt. Die beiden oberen mittleren Schneidezähne sind zersplittert. Es fehlt die Hälfte der Kronen. Im übrigen sind an dem fast vollständigen Gebiß keine Veränderungen, die auf eine kürzlich stattgehabte Verletzung schließen lassen, zu bemerken.
Die Kiefer sind leicht geöffnet, da der nach hinten und unten abgesunkene Oberkiefer das Schließen verhindert und die oberen Molaren auf den aufsteigenden Ast des Unterkiefers drücken. Beim Versuch, den Kiefer zu schließen, zeigt sich nicht nur eine starke Beweglichkeit der gesamten oberen Zahnreihe, sondern auch des ganzen Mittelgesichts (Nase). Diese Beweglichkeit des Mittelgesichts zeigt sich auch bei den passiven Bewegungen der Nase, ebenfalls die Augäpfel nehmen an dieser Bewegung teil. Der harte Gaumen mit Aveolarfortsätzen und Zähnen läßt sich unabhängig vom übrigen Kiefer besonders stark bewegen. Infolge seiner Verlagerung nach hinten und unten ist die Artikulation gestört. $\overline{5\ 6}$ treffen oben $\underline{43|45}$, während zwischen den oberen und unteren Schneidezähnen ein Abstand von ca. 1 cm besteht.
Unterkiefer: o. B.
Beim Schließen der Kiefer ist ein leichtes Krepitieren hörbar. Jegliche passive und aktive Bewegung der Kiefer verursachen dem Patienten Schmerzen. Druckpunkte finden sich an den beiden seitlichen Orbitalbegrenzungen und in der Gegend beider Jochbögen.

Dem eben geschilderten klinischen Befund nach läßt sich also mit Sicherheit ein vollständiger Bruch des Oberkiefers vom Typ IV nach Wassmund (Le Fort III), kombiniert mit einer Guérinschen Querfraktur diagnostizieren.

Der Röntgenbefund gibt in wesentlichen Punkten eine Bestätigung, bzw. eine Erklärung des klinischen Bildes. Es ist ja genügend bekannt, daß Röntgenbilder im allgemeinen wenig zur feineren Diagnose von Schädelfrakturen beitragen, und daß es nicht oft gelingt, tatsächlich vorhandene, klinisch einwandfrei nachweisbare Brüche röntgenologisch darzustellen.

Bei der am 6. 12. 29 angefertigten hinten-vorn-Aufnahme kann

man mit ziemlicher Sicherheit Bruchspalten in den Gegenden der seitlichen Begrenzung der rechten Kieferhöhle und der Sutura nasofront. erkennnen.

Auf der ebenfalls am 6. XII. 29 angefertigten seitlichen Aufnahme (rechts aufliegend) erkennt man deutlich den für die Guérin'sche Querfraktur typischen Verlauf der Frakturlinie. Sie verläuft etwas oberhalb der Spina nasalis aufwärts in der Richtung nach der Fossa canina, von da seitlich etwas abwärts unterhalb der Proc. zygomat. nach dem Proc. pterygoideus. (siehe Abbildung im Anhang.)

Im übrigen erkennt man an diesem Bild mit Sicherheit nur noch einen feinen Spalt im freien Jochbogen und am seitlichen Orbitalrand in der Gegend der Sutura zygomatico-front. Leider ist es nicht gelungen, den durch die Nase verlaufenden Bruchspalt röntgenologisch darzustellen, so daß auf dem Röntgenbild die klinisch nachweisbare vollständige Mobilisation des Oberkieferkörpers nicht klar erkennbar ist. Auf einer am 8. XII. angefertigten Aufnahme tritt wegen der inzwischen durch die Verbandswirkung eingetretene Dislokation der Fragmente dieser Bruchspalt besser in Erscheinung, und man erkennt hier deutlich die beiden Bruchstücke, ein oberes und ein unteres. Das untere umfaßt den ganzen Aveolarfortsatz, den harten Gaumen und die unteren Teile der Flügelfortsätze. Das obere Bruchstück wird gebildet aus dem Oberkieferkörper, der Nase und der beiden Jochbögen. Aus der Existenz dieser beiden Bruchstücke, von denen das untere zum Tragen der Kieferschiene bestimmt ist, das obere aber der Schädelbasis — gegen die der Zug der fixierenden Gummizüge gerichtet sein soll — vorgelagert ist, erklären sich die Schwierigkeiten bei der Behandlung dieses Falles.

Die Therapie berücksichtigte im wesentlichen zwei Punkte: die Ernährung des Patienten und die fixierende Schienung des Bruches. Patient wurde im Bett gehalten, was wegen der Commotio cerebri indiziert war. Die Einführung einer Sonde durch die Nase erschien wegen der bestehenden Septumverletzung und der damit verbundenen Infektionsgefahr nicht ratsam, zumal per os genügend flüssige Nahrung zugeführt werden konnte. Zur Linderung der zeitweilig recht starken Schmerzen wurde im Anfang Mo. und Pantopon, später Somnacetin für die Nacht verordnet.

Am 7. XII., also ca. 24 Stunden nach dem Unfall, wurde genau nach der Wassmund'schen Methode eine Drahtschiene für den

Oberkiefer mit einem daran angelöteten extraoralen Bügel angefertigt. Verf. hatte in diesem Falle wieder Gelegenheit, die Vorzüge der Wassmund'schen Arbeitsmethode festzustellen, die in der Unabhängigkeit vom Modell, ihrer schnellen Ausführbarkeit am Krankenbett liegen. In ca. 3 Stunden war die Schiene angelegt, trotzdem in diesem Falle ihre Anfertigung einige Schwierigkeiten machte. Da der Oberkiefer tief nach hinten gesunken war, war die Anbringung des Drahtes im Munde an die Zahnreihe und das Anlegen der Röhrchenbänder über die hinteren Molaren nicht leicht, zumal diese sehr eng standen. Zur Befestigung der Gummizüge am Schädeldach wurde eine Kopfkappe mit festgewebter Kante verwandt.

Die Reposition des sehr mobilen, nur an Weichteilen hängenden harten Gaumens ließ sich bis zur Herstellung eines normalen Profiles und einer exakten Artikulation bei der frischen Fraktur leicht manuell bewerkstelligen. Nach erfolgter Reposition wurden die Gummizüge vom Bügel so gespannt, daß eine Kippung des Fragmentes ausgeschlossen erschien. Trotzdem mußte Verf. am nächsten Tage feststellen, daß das untere Bruchfragment derart um eine durch die Praemolaren gedachte horizontale Achse gedreht war, daß sich die Schneidekanten der oberen Schneidezähne von denen der unteren etwa 1 cm entfernt hatten, während die hinteren Molaren den aufsteigenden Ast des Unterkiefers berührten. Außerdem war nun eine Verlagerung des oberen Bruchfragmentes, das vor der Behandlung, wie aus den Röntgenbildern ersichtlich ist, nicht disloziert war, derart eingetreten, daß der vordere Teil desselben (os nasale) nach oben gehoben war, während sich der hintere Teil des Fragmentes (os zygom) nach unten und hinten gesenkt hatte. Diese Bewegung wird auf einer am 8. XII. angefertigten Kontrollröntgenaufnahme besonders deutlich an der Deformierung des ursprünglich parallel begrenzten Bruchspaltes in der Gegend d. Sutura zygomatico front. zu einem nach hinten offenen Winkel.

(Abbildung II siehe Anhang)

Verf. hatte die naheliegende Vermutung, daß die an sich sehr schwachen vorderen Gummizüge doch noch zu stark nach der Schädelbasis zu gewirkt hatten und entfernte deswegen sämtliche Züge, um nach erneuter Reposition den Verband mit Gummizügen, die nur am hinteren Teil des Bügels wirkten, einzurichten.

Jedoch auch bei diesem Verband trat dieselbe Dislokation am nächsten Tage ein, und dieselbe Deformierung des Mittelgesichtes, nämlich starkes Abweichen der Nase nach oben links und Einsinken der Oberlippe, die Veranlassung zur Aenderung des ersten Verbandes gegeben hatten. Es stand nach dem geschilderten bisherigen Behandlungsverlauf fest, daß mit dem intra-extraoralen Bügel, der mittels gespannter Gummizüge an einer Kopfkappe befestigt wird, allein keine Ruhigstellung der Fragmente in richtiger Repositionsstellung zu erreichen war. Der Grund hierfür liegt in der Tatsache, daß sich der mobile harte Gaumen mit Aveolarfortsatz und Zahnreihe nach der üblichen Verbandstechnik nicht genügend fixieren läßt, weil diesem und der Schädelbasis (dem eigentlichen Fixpunkte), der ebenfalls mobile Oberkieferkörper zwischengelagert ist, und weil zur Fixierung des Fragments bei einer Guérin-Querfraktur die nach der Schädelbasis zu wirkenden Kräfte anders gerichtet sein müssen als bei einer totalen Aussprengung des Oberkiefers Typ IV. Es war klar, daß bei jedem erneuten Versuch, das sehr mobile untere Fragment nach exakter Reposition durch Zug nach der Schädelbasis zu fixieren, der dazwischen liegende Oberkieferkörper dem Zug nachgeben, seinerseits disloziert werden und eine Kippung des harten Gaumens bis zu einer weitgehenden Artikulationsstörung verursachen würde.

Zur Vermeidung des Ineinanderschiebens der Fragmente, die zu einer bleibenden Deformierung des Gesichts und einer gestörten Artikulation führen mußten, war also eine Gegenextension erforderlich.

An den mit den Zähnen $\overline{5\,4\,3\,2\,1}\,|\,1\,2\,3\,4\,5\,6$ besetzten Unterkiefer wurde eine Drahtschiene angelegt, deren freie Enden links in einem Röhrenband an $|\overline{6}$ rechts mit einer Schlinge um $\overline{5}|$ endeten. Zwischen Ober- und Unterkiefer wurden jetzt Gummizüge gespannt, die den Zweck hatten, die durch den extraoralen Verband entstandenen Störungen der Artikulation zu beseitigen. Bei dieser Maßnahme war Verf. sich der Gefahr voll bewußt, die darin liegt, daß die intraoralen Gummizüge Bewegungen des Unterkiefers dem frakturierten Oberkiefer mitteilen, und so dessen Konsolidierung verzögern, ja sogar verhindern könnten. Fälle von Pseudarthrosenbildung infolge von Oberkieferfrakturen sind in der Literatur bekannt. Um dieser Gefahr zu begegnen, wurde gleichzeitig mit der Anlegung der intrao-

ralen Gummizüge eine Ruhigstellung des Unterkiefers mittels Kinnschleuderverband vorgenommen.

Bei dem Verband in der jetzigen Form wirkte nunmehr der Unterkiefer als Fixierungspunkt für den gebrochenen Oberkiefer. Der Unterkiefer war durch den gut festsitzenden Kinnkopfverband, der aus einer festen Binde bestand, maximal nach oben gezogen und befand sich also in normaler Schlußstellung. Die exakte Artikulation und damit die richtige Lage des unteren Fragments wurde durch starke intraorale Gummizüge garantiert die ein Oeffnen des Bisses nicht gestatteten.

Die Wirkung dieses Verbandes war in jeder Beziehung gut. Eine Deformierung des Mittelgesichts bestand nicht mehr. Wie eine Kontrollaufnahme Fig. III. vom 20. XII. zeigt, war die Lage der Fragmente gut, die Bruchspalten kaum mehr zu erkennen und die Artikulation normal. (Abbildung III siehe Anhang)

Das subjektive Befinden des Patienten bei dieserr Verbandsform war ausgezeichnet. Er hatte keine Schmerzen mehr und wurde beim Schlucken seiner flüssigen Nahrung nicht stark gehindert. Jeden zweiten Tag wurden sämtliche Verbandsteile entfernt und dem Patienten der Unterkiefer für Bewegungsübungen zur Vermeidung von Kapselschrumpfung und Kieferklemme freigegeben.

Extraoraler Bügel und extraorale Gummizüge hatten bei dieser Verbandsform keine Bedeutung mehr und sollten sie erst später wieder erhalten, denn es war dem Verf. klar, daß es sich bei der Immobilisation des Unterkiefers wegen der damit verbundenen subjektiven Unbequemlichkeit für den Patienten (Sprechbehinderung) und der Gefahr der Ankylosenbildung im Kiefergelenk nur um eine zeitlich möglichst kurz bemessene Maßnahme handeln durfte. Es sollte der Unterkiefer nur so lange immobilisiert werden und zur Fixierung dienen, bis die Bruchfragmente so fest konsolidiert waren, daß sie durch den fixierenden Zug der extraoralen Gummizüge nicht mehr disloziert werden konnten.

Zirka 4 Wochen, nachdem der Unterkiefer immobilisiert worden war und zur Fixierung des Oberkiefers verwandt wurde, wurde der Kinnkopfverband weggelassen. Zur Fixierung der Fragmente am Schädeldach diente nunmehr und allein wieder der bekannte Kopfkappenverband nach Wassmund und der extraorale Bügel mit den Gummizügen. Die extraoralen und entsprechend auch intraoralen Gummizüge wurden im Laufe der

Zeit immer schwächer eingerichtet, bis ca. 8 Wochen nach der Verletzung jeglicher Verband fortgelassen und Patient als geheilt aus der Behandlung entlassen werden konnte. Das funktionelle und kosmetische Ergebnis der Behandlung war in jeder Hinsicht gut.

Der Bruch war gut konsolidiert. Die Artikulation und die Unterkieferbewegung waren normal. Der Gesichtsausdruck war in keiner Weise entstellt.

Eine Aufnahme (Abbild. IV), die am 10. VI. 1929, also reichlich ein Vierteljahr, nachdem der Patient aus der Behandlung entlassen war, angefertigt worden ist, zeigt röntgenologisch einwandfrei das befriedigende Ergebnis der Behandlung.

Verf. ist weit davon entfernt, anzunehmen, daß die Erfahrung, die er bei diesem Fall von Oberkieferfraktur machte, etwa den Wert der heute allgemein geübten und gebräuchlichen Behandlungsmethoden irgendwie in Frage stellen könnte. Er will mit dieser Arbeit nur darauf hinweisen, daß nicht in jedem Falle ein Verband mit extraoralem Bügel und Kopfkappenverband allein zum Ziele führt, und daß man ohne zu schaden und mit gutem Erfolg zeitweilig die Immobilisation des Unterkiefers im Interesse einer guten Fixierung der Oberkieferfragmente durchführen kann, wenn diese wegen schwerer Zertrümmerung des Mittelgesichtes oder aus anderen Gründen einmal am Schädeldach allein nicht ausreichend erzielt werden kann.

---

Zum Schluß ist es mir eine angenehme Pflicht, Herrn Prof. Dr. Hentze, Kiel, für die Uebernahme des Referats meinen verbindlichsten Dank auszusprechen.

# Literatur-Verzeichnis.


Benrath, H. Aus den Kieferstationen der Hamburger Reservelazarette. Zahnärztl. Orthopädie u. Prothese, 1915. H. 9—10.

Bimstein. Kieferbrüche u. Orthodontie, Korrespondenzbl. f. Zahnheilk. 1911. H. 1.

Bimstein. Die zahnärztliche Behandlung der Kieferverletzten (Mitteilungen aus d. hann. Kriegslazaretten. Dtsch. Zahnhk. 1917. H. 309 u. Korrespondenzbl. f. Zahnärzte 1911.

Duschl. Zur Guérin'schen Transversalfraktur des Oberkiefers, Beitr. z. kl. Chir. Bd. 70.

Fritsch, C. Extra-intraorale Verbände, Dtsch. Monatsschr. f. Zahnhk. 1915. H. 12.

Hauptmeyer, Ueber Kieferbrüche und ihre Behandlung, Dtsch. Monatsschr. f. Zahnhkd. 1910. S. 625.

Kantorowicz. Kieferverletzungen und ihre Behandlung. Zahnärzt. Ort u. Proth. 1914. H. 9.

Kühn. Ueber Oberkieferbrüche, Schweiz. Viertelj. Zeitschr. 1912.

Kühns. Deutsch. Monatsschr. f. Zahnheilkd. 1892, S. 50 und Korrespondenzbl. f. Zahnärzte 1892.

Möser. Apparat zur Behandlung einer schweren Kieferfraktion, Dtsch. Monatsschr. f. Zahnheilkd. 1898, S. 63.

Perthes. Kiefer-Erkrankungen im Garré-Küttner-Lexer, Chirurgie des Kopfes.

Römer. Die zahnärztlich-orth. Behandlung der Kieferverletzungen, Handbuch d. ärztl. Erfahrungen im Weltkrieg 1914-18, herausgeg. von Schjerning, Bd. I. Chir. 1. Teil, Leipzig 1922.

Sauer. Oberkieferbruch. Dtsch. Monatsschr. f. Zahnheilkd. 1887, Heft 7.

Sauer. Notverband bei Kieferbrüchen mit Eisendraht. Dtsch. Monatsschr. f. Zahnheilkd. Bd. VII. S. 381.

Schröder. Handbuch der Frakturen und Luxationen der Kiefer. Verl. Meusser 1911.

Schröder. Handbuch der zahnärztlich-chirurgischen Verbände und Prothesen. Bd. I. Berlin 1911.

Schröder. Ueber die funktionale Ausgestaltung der extra-intraoralen Verbände. Dtsch. Monatsschr. f. Zahnhkd. Dez. 1916.

Schröder. Frakturen der Kiefer. Deutsch. med. Wochenschr. 1916 Nr. 8. S. 241.

Warnekros und Sörensen. Allgemeines über Schienenbehandlung bei Kieferbrüchen. Chirurg u. Zahnarzt. H. 1. 1917.

Warnekros und Sörensen. Allgemeines über Schienenbehandlung bei Kieferbrüchen. Die Anwendung der Bandschienen in Gold, Silber und Kautschuk. Chirurg und Zahnarzt. Heft 2—3.

Wassmund. Frakturen und Luxationen des Gesichtsschädels, Berlin, Verl. Meusser 1927.

Wustrow, P. Drahtverbände für Oberkieferbrüche. Dtsch. zahnärztl. Wochenschrift. 1915, Nr. 46.

# Lebenslauf.

Ich wurde am 24. Dezember 1901 in Itzehoe i. H. als Sohn des Dentisten Albert Schuchardt geboren. Ich besuchte dort das Realgymnasium, das ich 1921 mit dem Zeugnis der Reife verließ, um Medizin und Zahnheilkunde zu studieren. Meine vorklinischen Studien betrieb ich in Freiburg und in Kiel, wo ich 1923 die zahnärztliche Vorprüfung bestand. Meinen klinischen Studien widmete ich mich in Kiel und München und machte 1925 in Kiel das zahnärztliche Staatsexamen, 1927 ebenfalls in Kiel das ärztliche Staatsexamen. 1928 erhielt ich die ärztliche Approbation für das Deutsche Reich und promovierte in Kiel zum Dr. med. Seit Januar 1929 übe ich in Itzehoe i. Holstein die zahnärztliche Praxis aus.

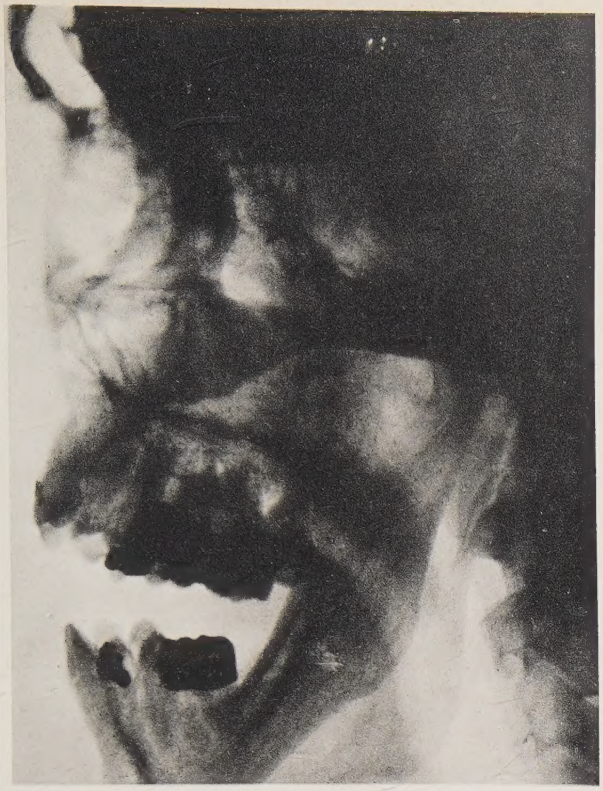

Abbildung I — Aufnahme vom 6. XII. 1928

Abbildung II — Aufnahme vom 8. XII. 1928

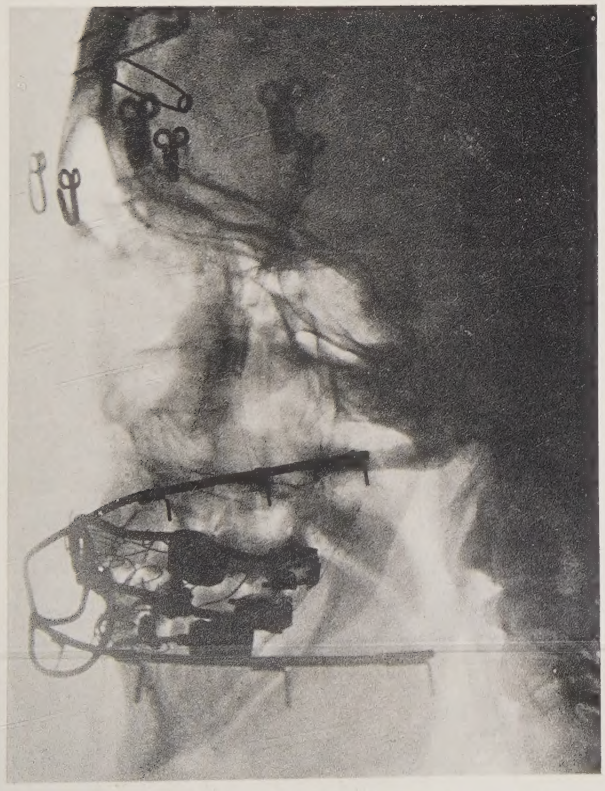

Abbildung III — Aufnahme vom 20. XII. 1928

Abbildung IV — Aufnahme vom 10. VI. 1929